Nervo ulnare

Nota: sono rappresentati solo i muscoli innervati dal nervo ulnare

Visione palmare

Innervazione cutanea

Visione dorsale

Nervo ulnare (C7, C8, T1)
(nessun ramo al di sopra del gomito)

Epicondilo mediale dell'omero

Ramo articolare (posteriormente alla troclea dell'omero)

Muscolo flessore profondo delle dita (soltanto la parte mediale; quella laterale è innervata dal nervo interosseo anteriore del nervo mediano)

Muscolo flessore ulnare del carpo (spostato lateralmente)

Ramo dorsale del nervo ulnare

Ramo palmare

Ramo superficiale

Ramo profondo

Muscolo palmare breve
Muscolo abduttore del mignolo
Muscolo flessore breve del mignolo
Muscolo opponente del mignolo
} Muscoli dell'eminenza ipotenar

Nervo digitale palmare comune

Ramo anastomotico per il nervo mediano

Muscoli interossei palmari e dorsali

Muscoli 3° e 4° lombricali (ribaltati in basso)

Nervi digitali palmari propri (i nervi digitali dorsali provengono dal ramo dorsale)

Rami dorsali per le parti dorsali delle falangi medie e distali

Muscolo flessore breve del pollice (soltanto il capo profondo; il capo superficiale e gli altri muscoli dell'eminenza tenar sono innervati dal nervo mediano)
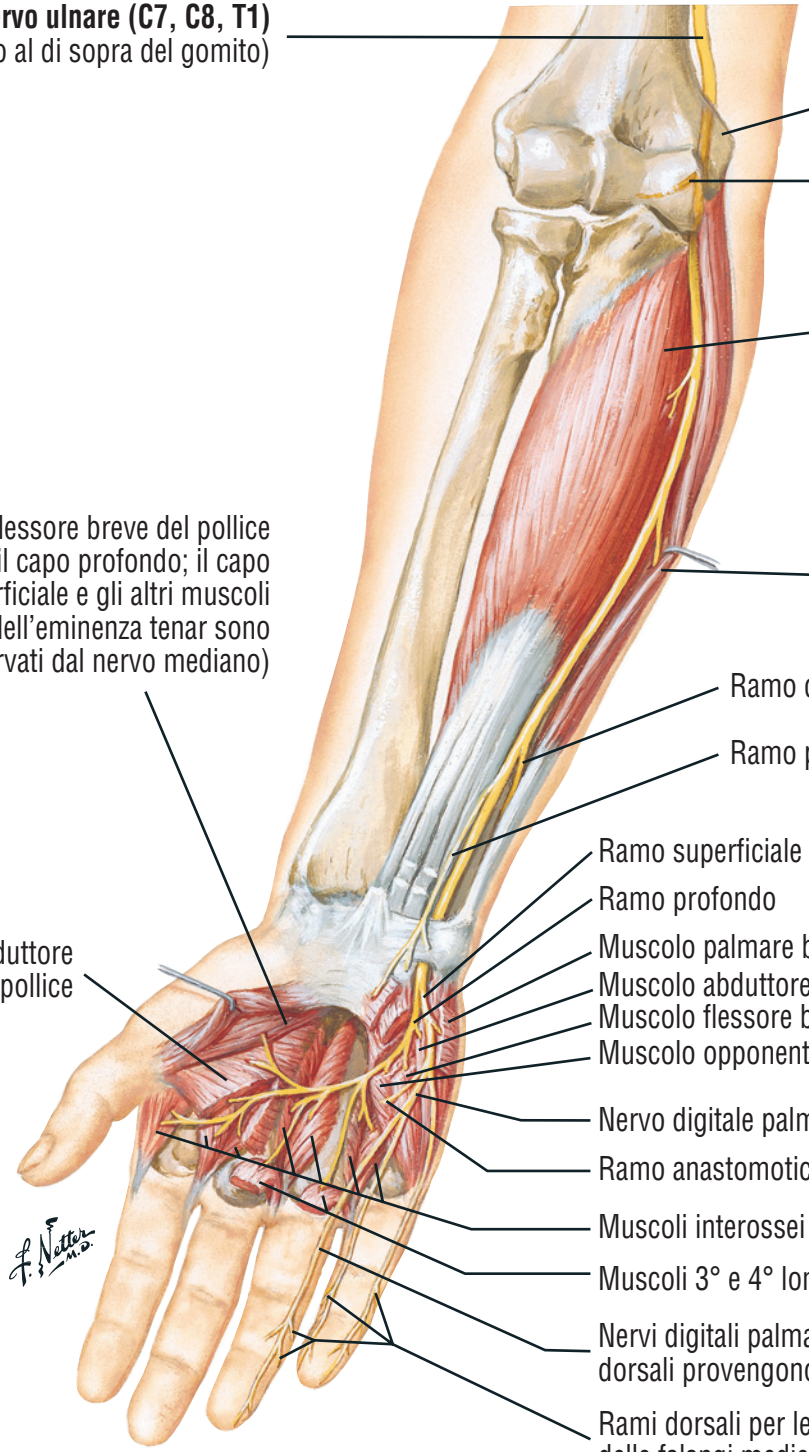
Muscolo adduttore del pollice