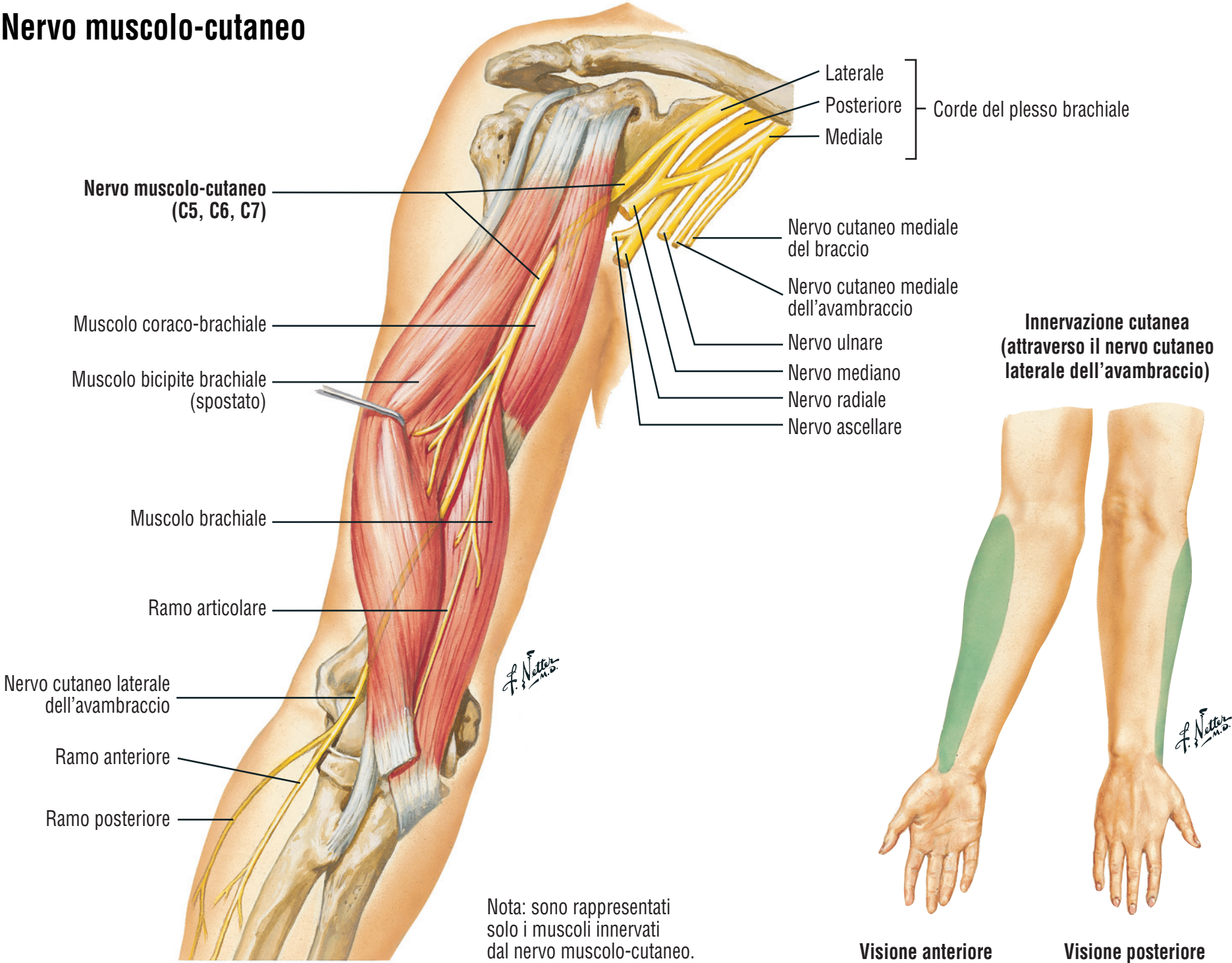


Nervo muscolo-cutaneo



Nota: sono rappresentati solo i muscoli innervati dal nervo muscolo-cutaneo.